Aus der kgl. chirurg. Kinderklinik zu München.

Ueber einen Fall von Exarticulation des Oberschenkels wegen periostalen Sarkoms des Femur.

(Nebst einer Abbildung.)

Inaugural-Dissertation

zur

Erlangung der Doktorwürde in der gesamten Medizin

verfasst und einer

Hohen medizinischen Fakultät

der

kgl. bayer. Ludwig-Maximilians-Universität zu München

vorgelegt von

Felix Fähndrich

approb. Arzt aus Fürstenwalde.

München 1903

Druck von B. Heller, Herzog Maxstrasse 4.

Aus der kgl. chirurg. Kinderklinik zu München.

Ueber einen Fall von Exarticulation des Oberschenkels wegen periostalen Sarkoms des Femur.

(Nebst einer Abbildung.)

Inaugural-Dissertation

zur

Erlangung der Doktorwürde in der gesamten Medizin

verfasst und einer

Hohen medizinischen Fakultät

der

kgl. bayer. Ludwig-Maximilians-Universität zu München

vorgelegt von

Felix Fähndrich

approb. Arzt aus Fürstenwalde.

München 1903

Druck von B. Heller, Herzog Maxstrasse 4.

Gedruckt mit Genehmigung der medizinischen Fakultät
der Universität München.

Referent:
Herr Geheimrat Obermedizinalrat Prof. Dr. Ritter
von Angerer.

Seinen Eltern

in Liebe und Dankbarkeit gewidmet.

Digitized by the Internet Archive
in 2026

https://archive.org/details/IA41552325_0199

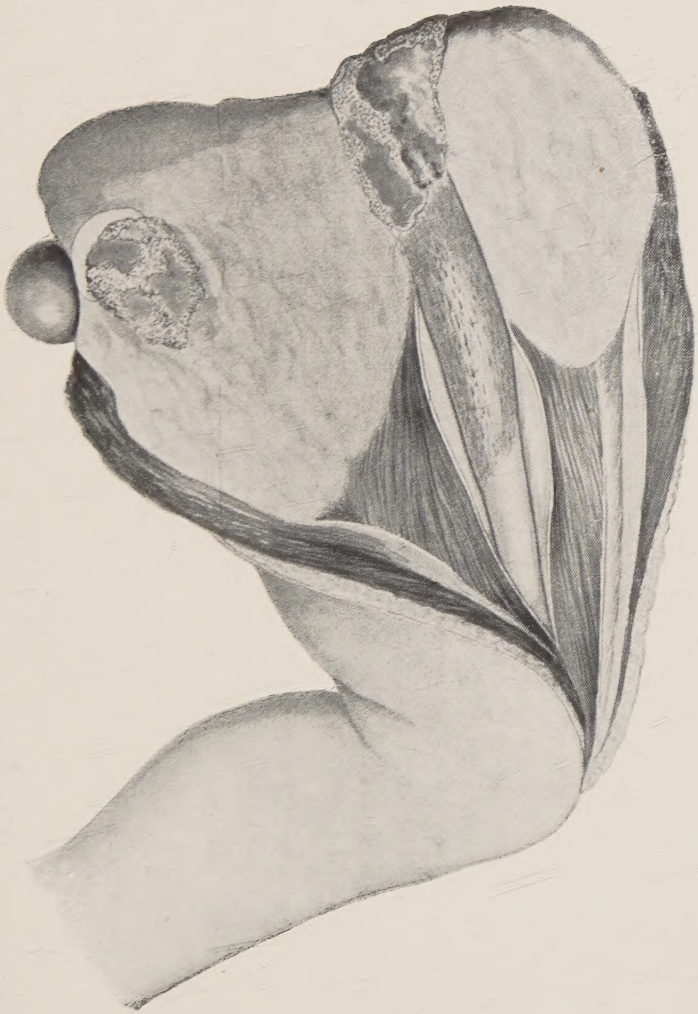

Entsprechend ihrem histologisch anatomischen Bau zeigen sich an den langen Röhrenknochen abgesehen von den sekundär auftretenden seltenen Carcinomen, denen als Prädilektionsstelle der Schenkelhals zukommt, alle Formen der bindegewebigen Geschwülste.

Zunächst einen kurzen Ueberblick über die homologen Geschwülste, unter denen wir die Geschwülste verstehen, welche an ihrer Struktur den Bau des Mutterbodens erkennen lassen.

Reine Fibrome kommen ziemlich selten vor und gehen meist vom Periost aus. Eine Mischform der Fibrome, die cystischen Chondrofibrome, die sich vor allem bei jugendlichen Individuen ausgehend von der Knorpelfuge finden, sind wesentlich häufiger. Es ist dies eine Geschwulstform, auf welche besonders v. Bergmann und seine Schüler in neuerer Zeit aus differentialdiagnostischen Gründen wegen ihrer Gutartigkeit aufmerksam gemacht haben. 4*) Als seltene Geschwülste kommen ferner die Myome in Betracht, die vom Knochenmark oder vom Periost ihren Ursprung nehmen. Zu den Raritäten sind die Lipome des Femur zu rechnen.

Häufiger ist das Auftreten von Osteomen und Chondromen. Unter letzteren unterscheiden wir die vom Knorpel selbst ausgehenden Knorpelgeschwülste, die Enchondrome, von den Ekchondromen. Diese gehen vom Periost oder Knochenmark besonders der Epiphysen aus und zeigen nicht selten Neigung

*) Die im Text angeführten Zahlen korrespondieren mit den entsprechenden in der Litteraturangabe.

zu maligner Entartung zu Uebergang in Chondrosarkome. Unter den Osteomen sehen wir die vom Periost ausgehenden Exostosen, die solitär meist die Femurepiphysen und hier mit Vorliebe die untere betreffen. Auch finden sie sich als Teilerscheinung einer allgemeinen Exostosen-Wucherung. Seltener ist das Vorkommen der vom Knochenmark ausgehenden Enostosen.

Wenden wir uns nun den heterologen bindegewebigen Geschwülsten, den Sarkomen, zu, auf welche wir mit Rücksicht auf den vorliegenden Fall näher eingehen wollen. Unter heterologen Geschwülsten verstehen wir die Geschwülste, deren Struktur den Bau des Mutterbodens nicht ohne weiteres erkennen lässt.

Mit zu den ältesten Aufzeichnungen über Sarkome gehört wohl die von Galen, der unter Sarkomen gewisse polypöse Geschwülste der Nasenhöhle verstand. „Sarcoma est incrementum carnis in naribus naturae modum exedens." 12) Spätere Autoren verstanden unter Sarkomen alle die Geschwülste, welche nach Konsistenz oder Aussehen fleischig zu nennen waren. Schliesslich fand der Begriff Sarkom eine noch weitere Ausdehnung, so dass es eine Zeit gab, in der alle Geschwülste mit Ausnahme der knöchernen und der Balggeschwülste unter dieser Bezeichnung Unterschlupf fanden.

Wie auf anderen Gebieten der Medizin so war es auch hier dem Mikroskop vorbehalten, Klarheit zu schaffen und den Begriff des Sarkoms immer mehr einzuengen. Virchow gebührt das Verdienst, die heute geltende Stellung der Sarkome im System der Onkologie begründet zu haben. Nach ihm schliesst sich das Sarkom an die typischen Geschwülste der Bindesubstanzreihe an, es unterscheidet sich von ihnen durch die vorwiegende Entwicklung der zelligen Elemente.

Den Ausgang des Sarkoms — einer bindegewebigen Geschwulst — müssen wir natürlich im Bindegewebe und in seinen Derivaten suchen.

Dunkel gleich der Aetiologie der übrigen Geschwülste ist auch die der Sarkome. Die zur Zeit am meisten verfochtenen

Theorien sind wohl die Cohnheim'sche Theorie, welcher die Bildung des Geschwulstkeimes auf eine Störung der embryonalen Anlage zurückführt. Ferner die Irritationstheorie, die gerade bei den Sarkomen eine grosse Rolle spielt und auch in Virchow einen Vorkämpfer fand. Liegen doch viele Beobachtungen vor, wo sich im Anschluss an ein einmaliges Trauma Sarkome entwickelten und zwar besonders unter den von den langen Röhrenknochen ausgehenden sarkomatösen Geschwülsten. Die Entscheidung, ob es sich hier nur um eine Gelegenheitsursache oder um ein ursächliches Moment handelt, bleibt kommenden Zeiten vorbehalten. In neuerer Zeit, wo überall ein Bazillus vermutet wird, nimmt die Infektionstheorie die Forschung voll in Anspruch.

Die hereditäre Disposition, welche bei den Carcinomen eine unbestrittene Rolle spielt, kommt wohl bei den Sarkomen nicht in Betracht.

Unter den Sarkomen unterscheiden wir verschiedene Formen je nach der Beschaffenheit der Zellen und der Interzellularsubstanz. So sprechen wir von Rundzellensarkomen, klein- und grosszelligen, von denen besonders den vom Periost oder Knochenmark ausgehenden kleinzelligen Rundzellensarkomen maligner Charakter zugesprochen wird, ferner von den häufigeren Spindelzellensarkomen, die besonders ihren Sitz in den Weichteilen haben und von den selteneren Stern- und Riesenzellensarkomen, welch letzteren wieder bei den Sarkomen der langen Röhrenknochen eine besondere Stellung zukommt, wie wir noch später sehen werden. Je nach der Beschaffenheit der Intercellularsubstanz, spricht man von Fibro-, Myxo-, Chondro-, Osteo-, Myo-, Glio-, Angio- und Melanosarkomen.

Wenden wir uns nun den an den langen Röhrenknochen vorkommenden Sarkomen speziell denen des Femur zu. Die langen Röhrenknochen bilden einen Lieblingssitz der Sarkome, besonders der Rund- und Riesenzellensarkome. Unter den langen Röhrenknochen sind es wieder die Sarkome des Femur, die relativ häufig zur Beobachtung kommen. Nach König und Lücke rangieren sie in der Häufigkeit an zweiter

Stelle nach denjenigen des oberen Tibiadrittels, ja Gross und Nasse räumen ihnen sogar den ersten Platz ein. 10)

Je nach ihrem Ausgangspunkt unterscheidet man zwischen den centralen vom Knochenmark ausgehenden myelogenen und den peripheren vom Periost ausgehenden periostalen Sarkomen.

Die myelogenen Sarkome finden sich besonders an den Epiphysen, von denen wieder die untere Epiphyse als besonderer Lieblingssitz erscheint. Ihrem Bau nach handelt es sich meist um Riesenzellensarkome, doch fehlt es auch nicht an Spindel- und Rundzellensarkomen. Sie entwickeln sich im Innern des Knochens und finden anfänglich in der Corticalis einen natürlichen Schutzwall für ihre Umgebung. Bei der allmählichen Zerstörung dieses Schutzwalles von innen her, ist das Periost bemüht, denselben durch stets neue Knochenauflagerung von aussen her zu ergänzen, bis es schliesslich nach allmählicher Auftreibung des Knochens doch zum Siege der malignen Geschwulst, zum Durchbruch nach aussen kommt, womit die Gefahr der lokalen und allgemeinen Verbreitung für den Gesamtorganismus gegeben ist. Meist handelt es sich um weiche schwammige Geschwulstformen, welche sich durch ihren besonderen Gefässreichtum auszeichnen. Trotz dieses Gefässreichtumes fehlt es nicht an Neigung zu regressiven Metamorphosen, so dass Verfettung und Erweichungscysten in ihnen nicht selten sind. Vereinzelt zeigt sich auch die Tendenz zur Umwandlung des Sarkomgewebes in Knorpel- und Schleimgewebe.

Die zweite Form der Sarkome, die periostalen, gehen, wie schon ihr Name sagt, vom Periost aus und zwar von der inneren Schicht desselben, der Cambiumschicht. Zum Unterschied von den myelogenen Formen finden sie sich besonders an der Diaphyse. Die Form der Zellen ist mannigfaltig. Die seltenen Spindelzellensarkome von derber, fester Konsistenz zeigen einen relativ gutartigen Charakter, während die weichen Rundzellensarkome wegen ihres rapiden Wachstums, das sie destruierend in die Muskulatur der Umgebung ebenso wie durch die Corticalis in die Markhöhle des Knochens eindringen lässt, und wegen ihrer häufigen Metastasenbildung

gefürchtet sind. Häufig findet sich auch bei ihnen die Tendenz zur Knochenbildung im Gewebe des Tumor besonders bei den im kindlichen Alter auftretenden Formen. 8) Da beide Arten die myelogenen wie die periostalen destruierend in ihre Umgebung fortschreiten — wobei noch die ausserordentliche Resistenzfähigkeit des Knorpels gegenüber dem destruierenden Vordringen der Geschwülste erwähnt werden möge — ist bei einmal erreichter grösserer Ausdehnung der Geschwülste die Entscheidung ob myelogen, ob periostal oft unklar oder unmöglich.

Ueber die Häufigkeit der myelogenen und periostalen Sarkome giebt uns Jenckel 5) an der Hand von 35 Fällen aus der neueren Zeit seit 1880 Auskunft. Von diesen konnten einwandfrei 9 der periostalen und 10 der myelogenen Form zugeschoben werden, während bei 16 der Mutterboden wegen der bereits erlangten Ausdehnung der Geschwulst nicht mehr bestimmt zu eruieren war. An der Hand von Roses Arbeit „Der Wert meiner Exstirpationsmethode bei der Auslösung des Oberschenkels“ 10) konnte ich 8 Fälle von Sarkom des Femur zusammenstellen, von denen er 4 als myelogene und 2 als periostale bezeichnet, während bei 2 der Mutterboden unklar bleibt. Dieses Ueberwiegen der myelogenen Formen stimmt jedoch nicht mit der älteren Statistik, in der die Häufigkeit der periostalen betont wird. Die Häufigkeit der beiden Formen scheint eine Frage zu sein, die wegen der häufigen Unklarheit des Mutterbodens schwer zu entscheiden ist.

Als dritte Art können wir von den myelogenen Sarkomen die schaligen myelogenen Sarkome Virchows abtrennen, die sich meist durch ihren Reichtum an Riesenzellen auszeichnen. Diese Sonderstellung wird aber nicht durch ihren histologischen Bau gerechtfertigt, wie überhaupt bei den Sarkomen des Knochens der histologisch anatomische Bau der Geschwulst gänzlich in den Hintergrund tritt, sondern durch ihre relative Gutartigkeit. Besonders sind es ihre scharfe durch die vom Periost erzeugte Knochenschale gebildete Begrenzung gegen die Umgebung, welche sie beim Vordringen in dieselbe nur mechanisch wirken lässt, ferner ihre klinischen Eigentümlichkeiten zumal ihr aussergewöhnlich langsames Wachstum

und ihre geringe Neigung zur Metastasenbildung — alles Eigenschaften, welche ihre Ausnahmestellung besonders in Bezug auf die Therapie rechtfertigen.

Während in früherer Zeit alle vom Femur ausgehenden Sarkome als äusserst bösartig betrachtet und demnach stets radikal behandelt wurden, findet in der neueren Zeit wieder die konservative Behandlung ihre Verfechter, unter denen vor allem Mikulicz zu nennen ist. 5) Dieser fordert die konservative Behandlung selbst bei den periostalen und myelogenen Sarkomen, sofern sie noch nicht bis zur Gefässscheide vorgedrungen sind. Seine Hauptstütze bildet eine von ihm ausgeführte Resektion bei einem periostalen Sarkom des Femur mit einem recidivfreien Heilungsresultat von $2^1/_2$ Jahren. Mehr Anhänger findet die konservative Behandlung der schaligen myelogenen Sarkome, welche bei ihrer besseren Prognose wohl mit Recht den Versuch einer konservativen Behandlung erheischen. Krause führt einen Fall von Resektion wegen eines schaligen myelogenen Sarkoms mit einem Heilungsresultat von $2^3/_4$ Jahren an. 6) Desgleichen berichtet Jenckel von einem Heilungsresultat von $12^3/_4$ Jahren nach Evidement eines schaligen myelogenen Sarkoms. 5) Auch Kramer kann einen Fall von 12jähriger Heilung nach Evidement derselben Geschwulstform mitteilen. Aber auch bei dieser Form fehlt es nicht an Beispielen von Malignität, wie es uns der von Oberst aus der Halle'schen Klinik mitgeteilte Fall lehrt, bei dem Recidive und zahlreiche Lungenmetastasen trotz radikaler Operation zum exitus führten. 6) Haben sie einmal eine grössere Ausdehnung gewonnen oder ist gar Durchbruch erfolgt, so ist auch bei diesen nur von einer Radikaloperation einiger Erfolg zu erwarten.

Wie bei allen bösartigen Geschwülsten, so heisst es auch bei den Sarkomen des Femur so früh als möglich operieren, möglichst in der von Virchow benannten unschuldigen Periode, deren Diagnose in neuerer Zeit durch das Röntgenbild wohl wesentlich erleichtert ist. Gilt es doch nicht nur die Verhinderung von Recidiven, sondern vor allem die der Metastasen, denen die meisten der Operierten kurz nach der Operation

erliegen. Gerade für den Eintritt der Metastasen fehlt uns jeder bestimmte Anhaltspunkt wie bei den Carcinomen die Lymphdrüsenschwellung, da Metastasen in den benachbarten Lymphdrüsen bei Sarkomen nur vereinzelt und selten vorkommen. Aber wann ergreift die Geschwulst ein venöses Gefäss, wann wird nach dessen Arrosion der Infektionsstoff im Körper verbreitet? Drum heisst es in der unschuldigen Periode radikal vorgehen, da die Erfolge bei ausgedehnter Verbreitung der Geschwulst bisher nicht sehr ermutigend sind. Selbst konservative Chirurgen wie Rose sind durch ihre Erfahrungen an den malignen Geschwülsten zu dem Entschluss eines frühzeitigen radikalen Vorgehens gekommen.

Knüpfen wir an die von Borck 1890 aufgestellte Statistik an, der von 87 wegen Osteosarkom des Femur Exarticulierten, welche die Operation glücklich überstanden hatten, keinen einzigen als sicher geheilt angiebt. 2) Doch müssen wir hier wohl berücksichtigen, dass er nur von 36 Fällen sichere Nachricht erhalten kann, während von dem grösseren Rest nichts zu hören ist. Sollten unter diesen nicht doch einige dauernd Geheilte gewesen sein? Die neuere Statistik lässt uns dies vermuten; denn aus neuerer Zeit lauten die Resultate günstiger. So giebt uns Jenckel 5) an der Hand von 35 in der Göttinger Klinik von König und Braun operierten Fällen folgende Statistik. Von den 31, welche die Operation glücklich überstanden hatten, starben 19 = 61,2% innerhalb eines Zeitraumes von drei Jahren nach der Operation an Metastasen. Von dem Rest war keine Nachricht zu erhalten bis auf 4 dauernde Heilungen mit einem Heilresultat von $6 - 15^3/_4$ Jahren. Dazu führt er noch 6 Fälle aus der neueren Litteratur an mit einem Heilresultat von mindestens 4 Jahren.

Geben schon diese prognostischen Aussichten für die, welche die Operation glücklich überstanden haben, keine guten Resultate, so wird der Erfolg noch mehr eingeschränkt durch die Gefahren der Operation, die oft die Exarticulatio femoris erfordert. Doch ehe wir auf diese näher eingehen, soll der vorliegende Fall, der den Anlass zu dieser Arbeit gab, Platz finden.

Erich F. $8^1/_2$ Jahre alt, bisher stets gesund, trat am 3. I. 1902 in die Klinik ein. In der Familie sind Grossvater und Onkel an Magenleiden 49 Jahre alt gestorben. Patient gab Anfang April vorigen Jahres einige Male Nachts an, Schmerzen in der linken Hüfte zu spüren. Bald darauf fing er an zu hinken. Die Schmerzen verschwanden wieder, besonders war das Gehen völlig schmerzlos. Dieser Zustand dauerte bis Mai. Mitte dieses Monats stellt sich dann für drei Tage wieder Schmerz ein, der bald wieder nachliess. Zugleich wurde eine Anschwellung der Hüfte bemerkt. Dieser Schmerzen wegen wurde ein Arzt zu Rate gezogen, der Umschläge verordnete. Im ganzen geschah aber nichts. Während dieser Zeit wurde das Hinken immer stärker, ohne dass aber Schmerzen auftraten. Ein zweiter Arzt legte Anfang Dezember einen Streckverband an, der 3 Wochen lang liegen blieb. Nach Abnahme des Verbandes konnte Patient mit starkem Hinken gehen. Infolge eines Stosses fiel er gegen einen Thürpfosten. Die Schwellung wurde langsam grösser bis zum jetzigen Umfang, so dass Patient seit einiger Zeit nicht mehr oder wenigstens nur bei stärksten Schmerzen sitzen kann.

Status praesens: Es besteht eine starke Schwellung am linken Oberschenkel. Die oberen zwei Drittel sind stark verdickt, cylindrisch nach oben anwachsend, geringe blaurote Verfärbung der Haut, Hautvenen stark ausgedehnt. Geringe lokale Temperaturerhöhung. Bei der Palpation fühlt man gleichmässige Härte. An einigen Stellen sind Knollen, welche sich vom Tumor abheben. Flüssigkeit ist nach Palpation nicht darin enthalten. Auch die Probepunktion ergab eine solche nicht. Das Bein kann im Hüftgelenk nur wenig bewegt werden. Der Tumor umfasst den Oberschenkel von der Mitte bis oben und ist ganz unbeweglich mit dem Knochen verwachsen. Die Hauptentwicklung ist nach vorn auf die Vorderfläche, wo Tumormassen direkt unter der Haut liegen und nach hinten oben über dem troch. maj., der nicht zu palpieren ist. Vorn geht der Tumor nach oben bis zum lg. Pouparti. An der Innenseite des Oberschenkels ist er am wenigsten entwickelt. Metastasen sind nirgends nachzuweisen.

Diagnose: Sarkoma femoris.

Operation: 10. I. 1902.

Narkose, Exarticulatio coxae: Längsschnitt zur Unterbindung der Iliaca externa. Doppelte Unterbindung der Art. u. V. il. ext. Von dem Unterbindungsschnitt wird ein Ovalärschnitt um den Oberschenkel geführt und mit der Ablösung der Weichteile, Haut-Muskellappen begonnen. Vorn und aussen stösst man sogleich auf Tumormassen, so dass hier nur die Haut abgelöst werden kann. Hierauf wird nach oben vom Tumor direkt unter dem lg. Poupart. gegen das Gelenk eingegangen. Nachdem die Muskeln hart an der sp. il. ant. sup. und am Hüftbeinkamm ganz kurz abgeschnitten sind, wurde die Gelenkkapsel von vorne geöffnet und ringsum eingeschnitten. Luxation des Femurkopfes. Die übrigen Muskeln werden dann immer hart am Tumor abgetragen, wobei am meisten Muskelsubstanz an der Innenseite stehen bleibt. Besonders weit war der Tumor nach hinten und oben in die Glutaei hineingewuchert. Nach Auslösung des Beines wird die grosse Wundhöhle genau revidiert und alle auf Tumor verdächtigen Weichteile werden herauspräpariert. Die Insertion des lg. teres war von einer auf Tumor verdächtigen Substanz bedeckt, die ebenfalls herauspräpariert wurde. Die Blutung war sehr gering. Es spritzte nur die Art. glut. sup., die nach Torquierung stand. Naht, Einlage eines Tampons im unteren Drittel der Wunde (sterile Gaze). Aseptischer Verband.

Dauer der Narkose $1^1/_4$ Stunde.

Gleich nach der Operation wegen leichten Collapses Aetherinjektion und Kochsalzinfusion in die Brusthaut.

Pathologischer Befund:

Makroskopisch s. Abbildung. Um den spindelförmig aufgetriebenen nekrotisierten Femur herum besteht ein im ganzen etwa kindskopfgrosser aus weisslich glänzenden saftigen Geschwulstmassen bestehender Tumor mit dem Periost zusammenhängend und anscheinend von ihm ausgehend. Der auseinandergesägte Femur zeigt Zerklüftung und Einschmelzung der Spongiosa, an deren Stelle schmierig erweichte Massen zu

Tage treten. Die Geschwulstmassen scheinen zwischen die Muskulatur, welche sie auseinanderdrängen, eingelagert.

Mikroskopischer Befund: Die frische mikroskopische Untersuchung ergiebt Rundzellensarkom.

Diagnose: Intramusculäres Rundzellensarkom des Oberschenkels.

3. I. Temp. — 37,6
4. „ „ 37,3 37,4
5. „ „ 36,8 37,0
6. „ „ 36,7 37,2
7. „ „ 37,3 37,4
8. „ „ 36,5 36,8
9. „ „ 36,7 37,6
10. „ „ 36,6 35,8
11. „ „ 36,9 38,0 — Verband trocken, geringe Schmerzen. Patient hustet ziemlich stark, kein Fieber, Puls klein und frequent.

12. I. 37,0 37,8 — Patient fühlt sich etwas kräftiger, hustet noch. Feuchter Umschlag auf die Brust.

13. I. 37,0 37,5

14. I. 37,2 37,6 — Patient erholt sich sichtlich, hat Appetit, keine Schmerzen.

15. I. 37,0 37,1 — Auf 1 Theelöffel Ol. Ricin. erfolgt Stuhl. Patient hustet nicht mehr.

16. I. 36,9 37,3 — Patient kann bereits im Bett sitzen

17. I. 37,2 37,6

18. I. 37,0 — Verbandwechsel. Verband riecht etwas. Die Wundränder sind etwas gerötet, die Nahtlinie etwas eitrig belegt. Tampon riecht nicht. Bei Herausnahme desselben fliesst kein Eiter nach. Die Haut der trichterförmigen Einsenkung ist stellenweise bläulich verfärbt. An einer Stelle ist die Haut perforiert. Erneute leichte Tamponade, aseptischer Verband.

19. I. 37,0 37,3

20. I. 37,2 — Einige gangränöse oberflächliche Hautpartien haben sich bereits abgestossen. Herausnahme einiger Nähte. Keine Tamponade mehr, feuchter Verband.

23. I. Die gangränösen Hautpartien sind vollständig demarkiert und beginnen sich in toto abzustossen. Allgemeinbefinden sehr gut.

24. I. Am Beckenknochen hat sich eine Verdickung ausgebildet, die sich hart anfühlt und auf Druck sehr schmerzhaft ist.

29. I. Schmerzhaftigkeit am Becken hat abgenommen. Seit gestern fällt ein eigentümlicher Stridor auf. Patient atmet pfeifend. Untersuchung der Halsgegend ergiebt geringe Vergrösserung beider Seitenhörner der Schilddrüse. Diese Vergrösserung fühlt sich weich an. Vor der Trachea oberhalb der apertura sternalis fühlt man einen wallnussgrossen mit der Umgebung nicht verwachsenen sehr derben Knoten von grosser Beweglichkeit, der den Eindruck einer substernalen Struma macht. (Verdacht auf Sarkommetastasen.) Jodpinselung.

4. II. Stridor geringer, Struma hat sich nicht verkleinert. Geringer Grad von Ikterus.

7. II. Ikterische Verfärbung hat zugenommen. Urin ist stark gallenfarbstoffhaltig. Leber nicht vergrössert, nicht schmerzhaft. Wunde granuliert gut zu.

11. II. Patient wurde mit Krücken entlassen. Wunde in ihrer Mitte noch nicht ganz geheilt. Ikterische Verfärbung der Umgebung der Wunde und der beiden Conjunctivae dauert fort. Metastasen sind am Körper nicht nachweisbar. Leber ist anscheinend nicht vergrössert.

15. IV. desselben Jahres Exitus letatis.

Wir haben hier einen charakteristischen Fall von periostalem Rundzellensarkom des Femur im oberen Drittel. Ueber die Entstehung desselben ist nichts zu erfahren, also anscheinend haben wir es mit einem spontanen Auftreten des Tumor zu tun. Dass das im Beginn des Leidens erlittene Trauma den Verlauf beschleunigt hat, ist nach Analogie mit anderen Fällen nicht unwahrscheinlich. Ohne jede schwere Störung des Allgemeinbefindens sehen wir den Tumor allmählich wachsen. Charakteristisches Hinken und Schmerzen die im Anfang besonders in der Ruhe und Nachts auftreten, sind die

einzigen subjektiven Symptome. Der objektive Befund in Verbindung mit dem Verlauf des Leidens ist so charakteristisch, dass die Diagnose Sarkom des Oberschenkels feststeht, die bei dem hohen Sitz des Tumors die Exarticulation als letztes Rettungsmittel verlangt. Die Operation wird gut überstanden, es erfolgt glatte Wundheilung. Exitus letalis drei Monate nach der Operation. Ueber die Todesursache ist nichts zu erfahren. Doch machen die kurz nach der Operation in den ersten Tagen des Februar aufgetretenen Symptome — Verdickung am Beckenknochen, allmählich zunehmender Ikterus und der Tumor hinter dem Sternum — den Verdacht auf Metastasen sehr wahrscheinlich. Sind es doch gerade die Bronchialdrüsen, die nächst den Lungen am häufigsten von Sarkommetastasen ergriffen werden. Der Ausgang konnte nach den bisherigen Heilresultaten derartiger Geschwülste nicht überraschen, zumal die Prognose bei Kindern sich noch ungünstiger stellt als bei Erwachsenen. Steht man doch den Metastasen völlig machtlos gegenüber. Was uns an diesem Falle besonders interessiert ist die Operationsmethode, Rose'scher Modus mit vorhergehender prophylaktischer Unterbindung der Art. und V. iliaca externa, welche bei minimaler Blutung ein gutes Heilresultat gab.

Wie schon erwähnt wird die Prognose bei malignen Geschwülsten im oberen Drittel des Femur, die eine Exarticulation verlangen, wesentlich getrübt durch die Schwierigkeit dieser Operation. Schon dem Laien wird es verständlich sein, dass ein Eingriff, der dem menschlichen Organismus nahezu ein Vierteil nimmt, als äusserst schwer zu betrachten ist.

Ueber $1^1/_2$ Jahrhundert ist es her, dass die Frage der technischen Ausführbarkeit der Exarticulation des Femur von Chirurgen zuerst erwogen wurde, ein Jahrhundert seit dem ersten Heilungsresultat, kein halbes Jahrhundert, dass dieser Eingriff noch so gut als hoffnungslos angesehen wurde.

Die Exarticulation im Hüftgelenk ist bis zur Zeit noch die gefährlichste Operation an den Extremitäten. Diese Gefahr liegt vor allem in der Schwierigkeit einer exakten Blutstillung und der grösste Teil der Operationen mit letalem Ausgang

kurz nach der Operation dürfte in erster Linie dem grossen Blutverlust zuzuschreiben sein 10). Mit Recht ist man jetzt mehr und mehr davon zurück gekommen bei den der Operation erlegenen Kranken Shock anzunehmen. Erholt der Kranke sich von der Operation nicht, so ist nach Langenbeck der zu starke Blutverlust oder das Chloroform die Veranlassung, welch letztere Ursache in grossen Kliniken mit in der Narkose geübten Assistenten wohl nur in seltenen Fällen in Betracht kommt. Es gilt also bei dieser Operation schnell und blutleer zu operieren, also die Methode wird die beste sein, welche schnelles Operieren gestattet bei gänzlicher Beherrschung der Blutung. Gelingt die Beherrschung der Blutung, so dürfte diese Operation bei der heutigen Asepsis unter der Hand eines geübten Operateurs eine weit günstigere Prognose haben. Einen Beleg hiefür bietet uns das statistische Material über Exart. fem. 10).

Nicolaus Pirogoff, der diesen Eingriff als ultimum refugium bezeichnet, weiss von 8 erfolglosen Exarticulationen zu berichten, Billroth von 2 Exarticulationen aus Zürich, die gleichfalls letal endigten. Im Kriege 70/71 erlagen alle auf deutscher und französischer Seite Exarticulierten 48 der Operation. Wilms verlor von 9 Operierten 7 kurz nach der Operation. Lüning gibt in seiner Dissertation Zürich 1876 „Ueber die Blutung bei der Exarticulation des Oberschenkels und deren Vermeidung" eine Gesamtmortalität von 70% an. Die Mortalität bei pathologischen Exarticulationen auf 42% und bei Traumen gar auf 85%. Neue Statistiken geben bessere Resultate. So gibt May bei 106 Fällen aus den Jahren 1875 bis 1887 31,3% Mortalität an, Coronat an der Hand von 242 Fällen in der Zeit von 1880—1896 nur 29,3%. Noch günstiger lautet die von Jenckel an der Hand von 35 Fällen aus der Göttinger Klinik gegebene Statistik mit einer Gesamtmortalität von nur 11,4% bei pathologischer Exarticulation 5), während Rose mit einer Mortalität von 43% arbeitet, wobei jedoch zu berücksichtigen ist, dass es sich bei ihm in der Mehrzahl um Exarticulation wegen Traumen etc. handelt. Leiden, die das Resultat wesentlich beeinträchtigen, zumal bei dem

Material seines Spitales. Lautet doch das Resultat seiner Exarticulationsmethode bei einem seiner Anhänger, Riedel in Jena, mit einer Mortalität von 12,5% wesentlich anders. 9)

Dass an diesem günstigen Erfolg in erster Linie neben der Asepsis die Blutersparnis durch die neueren Operationsmethoden beteiligt ist, wird allgemein anerkannt. In folgendem wollen wir nun auf die verschiedenen Operationsmethoden eingehen. Wir können drei Hauptarten unterscheiden:

1. die Exarticulation nach hoher Amputation,
2. die Durchstechungsmethode in ihren Variationen,
3. die Rose'sche Methode mit ihren Modifikationen.

Die zur Zeit am meisten geübte Methode ist wohl die Exarticulation nach vorhergehender hoher Amputation des Oberschenkels. Die ersten Exarticulationen dieser Art führen uns in die Mitte des 18. Jahrhunderts zu Ravaton und Vetsch. Das Verdienst, die Kenntnis von derselben verbreitet und sie vervollkommnet zu haben, gebührt ohne Zweifel Volkmann, der zuerst 1873 den Esmarch'schen Schlauch bei ihrer Ausführung zur Anwendung brachte und so mit geringem Blutverlust arbeiten konnte, ein Erfolg, der ihm bis heute noch viele Anhänger verschafft hat.

Anlegen des Esmarch'schen Schlauches möglichst hoch oben in Form einer spica coxae. Durchtrennung der Weichteile im oberen Drittel mit einzeitigem Zirkelschnitt, Amputation, Unterbindung der Gefässe. Nach Lösung des Schlauches senkrechter Schnitt auf den troch. maj. und das Gelenk, der alle Weichteile bis in die Amputationswunde hinunter spaltet. Von diesem Schnitt aus Auslösung des Femurstumpfes in geeigneten Fällen subperiostal. 4)

Dieses Verfahren gewährt den Vorteil schnellen Operierens — je schneller die Operation, desto geringer die Gefahr der Infektion — bei verhältnismässig geringer Blutung. Die Hauptschwierigkeit bietet bei diesem Modus die Befestigung des Schlauches, der, wie besonders von Trendelenburg in einem Falle von Exart. fem. bei einem 11jährigen Mädchen angegeben

wird 11), nach erfolgter Amputation Neigung zum Abgleiten zeigt. Diese Gefahr ist um so grösser, je kürzer der Stumpf ist und je geringer das Fettpolster und die Muskulatur entwickelt sind, was bei den zur Exarticulation kommenden meist kachektischen Personen oft der Fall ist. Jedes stärkere Anziehen des Schlauches wird in solchen Fällen naturgemäss die Gefahr des Abgleitens nur vergrössern. Hier hilft nur eine geschickte Assistentenhand oder besonders angelegte Bindezügel, die den Schlauch zurückhalten, wodurch aber die Kompression nach Trendelenburg leicht unsicher wird. Auch ist bei Neubildungen im oberen Drittel des Femur eine exakte Kompression durch den Schlauch nicht möglich. Ob der Ueberschuss an Weichteilen wirklich, wie oft angegeben wird, ein Nachteil dieser Methode ist, wollen wir dahin gestellt sein lassen. Findet die Prothese auch ihren Hauptsitz am Becken, so dürfte doch der Stumpf wesentlich zum guten Sitz beitragen.

Statt der Auslösung des Schenkelkopfes hat Franke die Amputation des Schenkelhalses empfohlen, welche Zeit und Blut erspart. Sie hat den entschiedenen Vorteil, dass die Pfanne ausgefüllt bleibt und somit rascher Heilung eintritt. 3)

Betrachten wir nun die Modifikationen der jetzt gänzlich verlassenen alten französischen Stichmethode und zwar zunächst die von Newman in Glasgow.

Die zu bildenden beiden Lappen werden nach ihm vor der Durchschneidung ein jeder mittelst einer Stahlspange und eines Gummischlauches komprimiert. Newman hat dazu ein besonderes Instrument konstruiert, das aus dem langen Amputationsmesser mit der daran befestigten zur Unterbindung erforderlichen Stahlspange besteht, so dass der Stab zugleich mit dem Messer eingeführt wird. Es folgt dann der Durchstechung der Weichteile nach der alten Transfixionsmethode die Kompression des betreffenden Weichteillappens. 11)

Abgesehen von anderen Nachteilen besteht auch bei diesem Modus die Gefahr des Abgleitens der Kompressionsvorrichtung.

Durch eine kleine Abänderung wurde von Trendelenburg eine Modifikation dieses Modus gefunden, die ein Ab-

gleiten nicht zulässt, da die beiden zur Kompression dienenden Stäbe in einem besonderen Stichkanal liegen. 11)

Ein an den Kanten stumpfer Stahlstab mit abnehmbarer Spitze wird vor dem Gelenk etwa 4 cm. unterhalb der sp. il. ant. sup. ein und in der Skrotalfalte ausgestossen, so dass er flach zwischen dem Schenkelkopf und den grossen Gefässen zu liegen kommt. Ein Schlauch in Achtertouren um beide hervorstehenden Enden des Stabes fest über die vordere Fläche des Schenkels geführt bietet eine sichere Kompresion der vor dem Gelenk liegenden Weichteile. Es folgt Einstich mittelst des Lisfranc'schen Messers parallel dem Stabe und 1—2 cm unterhalb desselben und durch Schnitt von innen nach aussen wird ein vorderer Weichteillappen gebildet. Unterbindung der Gefässe im Lappen, der die Lösung der Kompression folgt. Eröffnung des Gelenkes und Herausnahme des Kopfes. Nachdem die hinteren Weichteile in gleicher Weise wie die vorderen mittelst Stahlstab und Schlauch komprimiert sind, folgt die Bildung des hinderen Weichteillappens analog dem vorderen. Unterbindung der Gefässe und Lösung der Kompression beenden die Exarticulation. Diese Methode benutzte Trendelenburg unter minimaler Blutung und mit günstigem Heilresultat.

Diesen beiden letzten Methoden ist ähnlich die von Senn. 11)

Senn macht zunächst die Resektion des Schenkelkopfes mit den Trochenteren durch den von Langenbeck angeführten Längsschnitt. Darauf dringt er von der Resektionswunde des Hüftgelenkes mit einer Kornzange nach innen und abwärts direkt hinter der Adduktoren-Muskulatur gegen die Haut vor. Auf die Kornzange wird von aussen eingeschnitten und dieser Einschnitt durch die Kornzange erweitert. Dann führt er einen Doppelschlauch nach innen durch und umschnürt damit die Weichteile in zwei Hälften nach vorn und hinten.

Ganz ähnlich ist die Resektions-Amputationsmethode von Kocher. 4)

Mittelst eines Resektionsschnittes Luxation des Femur, Ablösung der Weichteile vom troch. maj. abwärts vorn und hinten zum trochant. min. hin. Ansatz des Il. psoas. wird

durchschnitten. Nach Blutstillung wird nun der Esmarch'sche Schlauch in Achtertouren hoch angelegt und es folgt Amputation des Femur. Unterbindung der Gefässe. Der Oberschenkelknochenstumpf wird unter subperiostaler Lösung der letzten Verbindungen durch Drehen herausgelöst.

Auch Trendelenburg gibt eine Resektionsmethode. 11)

Nach der Resektion des Schenkelkopfes mit den Trochenteren durch einen Langenbeck'schen Längsschnitt werden die Weichteile in der Richtung zur Skrotalfalte mit dem Lisfranc'schen Messer durchstochen. Durch diesen Stichkanal werden zwei feste dünne Holzstäbe geschoben und mit Hilfe dieser beiden Stäbe sowie zweier aussen um ihre Enden herumgeschlungenen Schläuche erfolgt eine gute Kompression der vorderen und hinteren Weichteilmasse. Hierauf wird mit dem Lisfranc'schen Messer in den gleichen Stichkanal eingegangen und die Weichteile von innen nach aussen vorn und hinten durchtrennt. Die Unterbindung der Gefässe erfolgt ohne eine wesentliche Blutung. Doch ein kleiner Zufall bei dieser Operation, eine Verletzung eines Gefässes beim ersten Durchstich mit dem Messer, eine Blutung, die in diesem Falle jedoch nach dem Anlegen des vorderen Schlauches stand, weist auf eine Gefahr der Methoden dieser Art hin. Diese Methoden mit vorhergehender Gelenkresektion passen jedoch nur für Fälle von alter Caries, denn bei intaktem Gelenk und erhaltenem lig. teres ist die Auslösung des Kopfes sehr schwer und mühsam und wird zumal bei Verdickung des Femur durch Tumoren im oberen Teil zur Unmöglichkeit.

Die alte Durchstechungsmethode der Exarticulation lässt sich also, wie wir in verschiedenen Variationen gesehen haben, mit Hilfe des Stahlstabes und des Schlauches mit der Kompression kombinieren und so zu einer ziemlich unblutigen Operation gestalten, doch besteht stets, wie wir in dem von Trendelenburg angeführten Fall sehen konnten, die Gefahr der Verletzung der grossen Gefässe zumal bai mageren Individuen. Auch haben diese Methoden wegen ihrer Umständlichkeit keinen Anklang gefunden. Mehr Interesse erwarb sich die

Rose'sche Methode, die durch mannigfaltige Modifikation verbessert wurde.

Rose exstirpiert den Schenkel wie einen Tumor und geht dabei präparatorisch in die Tiefe. Er durchschneidet die Weichteile schichtweise mit Unterbindung der Gefässe im Schnitt. Sein Instrument besteht aus einem einfachen Scalpell.

Lassen wir kurz den Verlauf der Operation folgen so wie ihn Rose selbst schildert, indem er sie sehr treffend als Exstirpationsmethode bezeichnet. 10)

Vorschneiden des vorderen Lappens durch Hautschnitt, der wie bei der Stichmethode zwischen der sp. il. ant. sup und dem oberen Ende des troch. maj. beginnt und mitten zwischen dem tub. oss. isch. und der Symphys. oss. pub. endet. In diesem Querschnitt Isolierung und Unterbindung der 4 grossen Schenkelgefässe der Vas. fem. und profund. fem. Vorschneiden eines wesentlich breiteren und grösseren hinteren Hautlappens, um die Verästelungen der Glut. und Ischiadica möglichst weit unten zu treffen. Schichtweise Durchtrennung der Muskeln von vorn nach hinten innen beginnend, indem jeder Muskel isoliert durchtrennt und die Gefässe desselben sofort unterbunden werden. Eröffnung der freigelegten Gelenkkapsel und Luxation des Femurkopfes. Isolierte Durchtrennung der Muskeln des hinteren Weichteillappens analog dem vorderen Weichteillappen jedoch wegen Anordnung der Gefässe von aussen beginnend.

Ein Hauptnachteil der Rose'schen Methode ist wohl die lange Dauer der Operation, durch die eine der Hauptgefahren der Operation die Narkose begünstigt wird, während freilich andererseits diese Methode die zweite weit grössere Gefahr, die Blutung, vollständig beherrscht.

Hier möge auch eine Modifikation der Rose'schen Methode aus neuester Zeit nach Riedel Platz finden, den 4 erfolgreiche Operationen zu einer Veröffentlichung im chirurgischen Centralblatt veranlassten. 9) Es handelt sich um die Erhaltung des Ven. fem. bis zum letzten Akt der Exarticulatio fem. nach Rose. Riedel geht von der Voraussetzung aus, dass bei guter Atmung und Herzthätigkeit dem negativen

Druck im Thorax, der gewöhnlich nur eine untergeordnete Rolle für die Bewegung des Blutes in den Venen spielt, nach der Ligatur der Art. eine wichtige Bedeutung zukommt und eine Ansaugung des venösen Blutes aus der arteriell abgeschnürten Extremität nach dem Körper ermöglichen kann. Seine Untersuchung an einer nach diesem seinen Vorschlag exartikulierten Extremität zeigte ihm nahezu Blutleere, während sonst die abgesetzte Extremität trotz Einwickelns mit Gummibinden, die jedoch auf das im Knochen befindliche Blut keinen Einfluss auszuüben vermag, stets von Blut strotzt. Dass hierdurch eine ganz bedeutende Blutmenge dem Körper erhalten werden kann, liegt klar auf der Hand. Vielleicht ist es gerade dieser Blutverlust mit der abgesetzten Extremität, der in vielen Fällen, in denen mit nur geringem Blutverlust während der Operation gearbeitet wurde, dennoch leichter Collaps erfolgt, wie wir es auch in unserem Falle sehen. Die Veröffentlichung Riedels ist ein Wink, der bei den nun folgenden verschiedenen Variationen des Rose'schen Verfahrens nicht unberücksichtigt bleiben sollte.

Eine schnellere Ausführung der Rose'schen Methode erlaubt die prophylaktische Unterbindung der zuführenden Gefässe, die von verschiedenen Autoren in verschiedener Weise ausgeführt wurde, so dass sie sich in diesen Modifikationen zur Zeit grosser Beliebtheit erfreut.

Zunächst denken wir an die prophylaktische Unterbindung der Art. und V. fem., die von Larrey zuerst empfohlen wurde. Dies erwies sich jedoch bald als eine nur halbe Massregel. Gab es doch bei diesem Modus schon manche Ueberraschung durch den hohen Abgang der Art. prof. fem. Versagte doch die vorhergehende Unterbindung nach Luning von 39 in 28 Fällen. Das ist gewiss kein Resultat, das zu weiteren Versuchen in dieser Hinsicht auffordert. Daneben sind die Aeste der Jl. int. die Obturat. und die Glut. sup. und inf. wohl zu beachten. Ja, Rose bezeichnet diese Unterbindung der Art. fem. geradezu als einen Missgriff, da sich sofort durch Stauung alle Seitengefässäste mitsamt dem Netz von Anastomosen erweitern und so zu stärkerer Blutung führen müssen. Brachte

doch gerade diese Beobachtung ihn zu der unbedingt örtlichen doppelten Unterbindung. 10)

Diese Ueberlegung veranlasste schon 1836 Bünger in Marburg zur prophylaktischen Unterbindung der Jliac. com., die er mit günstigem Erfolg vornahm. 3)

Davy empfahl die Kompression der Jl. com. mit einem in den Mastdarm eingeführten Stab, ohne jedoch Nachahmung zu finden. 3)

In neuerer Zeit war es Trendelenburg, der die Unterbindung der Art. iliac. com. mit gleichzeitiger Digitalkompression der V. iliac. ext. empfahl. 11) Auch Bose berichtet 1884 von einem Fall, den er mit Unterbindung der A. il. comm. und gleichzeitiger Unterbindung der V. il. ext. zur Verhütung der rückläufigen Blutung erfolgreich ausführte. Esmarch riet die A. und V. il comm. zu unterbinden. 3)

Die Unterbindung der Art. il. comm. bietet freilich einen ziemlich sicheren Schutz gegen Blutung zumal wenn gleichzeitig die rückläufige Blutung aus der V. fem. durch Unterbindung dieser oder der V. il. ext. oder selbst comm. verhindert wird. Andererseits dürfte die Schwierigkeit der Unterbindung der Jl. comm. nicht zu gering anzuschlagen sein. Auch besteht stets die Gefahr teilweiser Nekrose des zur Bedeckung des Stumpfes notwendigen grossen Weichteillappens zumal bei gleichzeitiger Unterbindung der V. il. comm.

Deshalb wurde von Schoenborn an einem 15jährigen Mädchen bei einem myelogenen Osteosarkom des Femur, das die Exarticulatio coxae erforderte, die temporäre Unterbindung der A. il. comm. versucht und lieferte unter Benützung der Durchstechungsmethode ein gutes Resultat. 3)

Mc. Burney schlug die Digitalkompression der Jl. comm. von einem nach innen von der sp. il. ant. sup. aus gemachtem Schnitte vor. 3)

Die Kompression der Aorta dürfte sich keine Anhänger erwerben wegen ihrer Unsicherheit und gleichzeitiger Gefährdung des Darmes durch Quetschung. An eine Laparatomie zur sicheren Kompression der Aorta als Voroperation, wie sie von Neal Hardy ausgeführt sein soll, wird wohl niemand denken.

Es bleibt uns nun noch die Unterbindung der Jl. ext mit oder ohne gleichzeitige Digitalkompression der Jl. int.

Braun teilt in der deutschen Zeitschrift für Chirurgie 2 Fälle aus der Göttinger Klinik mit, bei denen er die Exarticulation nach Unterbindung der Art. und V. il. ext. mit gleichzeitiger Digitalkompression der Jl. int. ausgeführt hat und zwar an einem 13jährigen Knaben wegen eines Sarkoms im oberen Drittel des Femur, einem dem unserigen ganz analogen Fall und an einem 10jährigen Knaben, bei dem vorher schon die Resektion des Hüftgelenkes wegen vorgeschrittener Osteomyelitis stattgefunden hatte. In beiden Fällen hatte er nur minimale Blutung. 3)

Diesen beiden von Braun angeführten Fällen können wir den unserigen anfügen, bei dem die alleinige Unterbindung der A. und V. il. ext ein nahezu blutleeres Operieren ermöglichte und ein gutes Heilresultat gab.

Zum Schluss eine kurze Zusammenfassung der verschiedenen Methoden.

Die hohe Amputation nach Volkmann mit nachfolgender Exartikulation bietet gute Resultate trotz der stets vorhandenen Unsicherheit der Kompression wegen der Neigung des Schlauches abzugleiten, eine Gefahr, welche bei nicht zu hoher Amputation und bei guter Entwicklung der Weichteile sich wesentlich vermindert Bei stark abgemagerten Personen, bei der Notwendigkeit einer sehr hohen Amputation sowie bei Tumoren im oberen Drittel des Femur ist der Volkmann'schen Methode nicht das Wort zu reden.

Die Durchstechungsmethode, die in früherer Zeit wegen der Schnelligkeit der Ausführung geübt wurde, ist gänzlich verlassen. Ihre Modifikationen, die mit Hilfe eines Stahlstabes und eines Gummischlauches eine hinreichende Kompression ermöglichen, konnten sich ebenfalls keine Anhänger erwerben. Ist bei den verbesserten Methoden dieser Art auch die hier ebenfalls drohende Gefahr des Abgleitens der Kompressionsvorrichtung beseitigt, so war es andererseits die Gefahr des Durchstiches sowie die Umständlichkeit des Verfahrens, die ihrer weiteren Verbreitung hinderlich waren. Ein Nachteil

dieser Methode ist auch zweifellos die schräge Durchtrennung der Gefässe, die bis zur Unterbindung eine stärkere Blutung ermöglicht.

Dagegen konkurrieren zur Zeit mit der Volkmann-schen Methode die Modifikationen der Rose'schen Methode, welche bei Unterbindung oberhalb des lg. Pouparti speziell bei der der Jl. ext — die Nachteile der Unterbindung der Art. fem. sowie der Jl. comm. sind bereits oben dargelegt — recht günstige Resultate liefern, wie wir es auch in unserem Falle sehen, wo trotz der alleinigen Unterbindung der Jl. ext. die von Rose gefürchtete Ausbildung des Collateralkreislaufes nicht zu stande kam, wie aus der minimalen Blutung zu sehen ist.

Sie ist die Methode, die entschieden überall da zur Anwendung kommen muss, wo grosse Tumoren im oberen Femurdrittel die Volkmann'sche Methode nicht gestatten. Braun zählt noch zu den Indikationen der Rose'schen Methode die Fälle, bei denen es sich um schwache anämische Individuen handelt, bei denen jeder Blutverlust eine Lebensgefahr bedeutet. 3) Damit gibt er doch wohl zu, dass diese Methode gegenüber der Volkmann'schen Methode blutsparender ist. Warum sollen nun aber zumal bei einer so gefährlichen Operation die Vorteile einer Operationsmethode nicht auch den weniger herunter gekommenen Kranken zukommen? Ob sie im stande ist, die Volkmann'sche Methode in allen Fällen zu ersetzen, werden die Erfolge nächster Jahre zeigen. Die bisherigen günstigen Resultate lassen es nicht unmöglich erscheinen.

Anschliessend spreche ich Herrn Prof. Dr. Herzog für die freundliche Ueberlassung der Arbeit und für die liebenswürdige Anregung zu derselben meinen ergebensten Dank aus, desgleichen Herrn Geheimrat Obermedizinalrat Prof. Dr. Ritter von Angerer für die freundliche Uebernahme des Referates. Besten Dank auch Herrn Obermedizinalrat Prof. Dr. Bollinger für die freundliche Ueberlassung des pathologischen Befundes.

Lebenslauf.

Felix Oskar Fähndrich, geboren am 6. Mai 1875 zu Brodtkowitz bei Vetschau als Sohn des damaligen Rittergutsbesitzers und jetzigen Rentiers Alfred Fähndrich und dessen Ehefrau Elisabeth geb. Doyé, evangelischer Konfession, besuchte nach Uebersiedelung seines Vaters nach Fürstenwalde das dortige Gymnasium, das er Ostern 1895 absolvierte. Darauf widmete ich mich dem juristischen Studium in Heidelberg, München und Berlin. Sommer 1898 erledigte ich als Einjähr. Mediziner beim hiesigen Inf.-Leib-Reg. mein halbes Dienstjahr und widmete mich fernerhin dem medizinischen Studium in München, wo ich Ostern 1900 das Tentamen physicum bestand und März 1903 das Approbationsexamen beendete.

Sommer 1903 war ich als praktischer Arzt in einem Sanatorium thätig, November 1903 trat ich als Einjähr. freiw. Arzt in München ein, um sofort wieder wegen Dienstuntauglichkeit entlassen zu werden.

Litteratur.

1. B. Beck. Zur Auslösung des Femur im Hüftgelenk. Arch. f. kl. Chg. B. 23.
2. H. Borck. Ueber die Heilbarkeit maligner Neubildungen des Oberschenkelknochens durch die Exarticulation der unteren Extremität im Hüftgelenk. Arch. f. klin. Chirurgie. B. 40
3. H. Braun. Zur Exarticulation im Hüftgelenk. Deutsche Zeitschrift für Chg. 1898. B. 47.
4. A. Hoffa. Geschwülste des Oberschenkels. Exarticulation des Hüftgelenkes. v. Bergmanns Handbuch der prakt. Chg. B. 4.
5. A. Jenckel. Beitrag zur Kenntnis der Knochensarkome des Oberschenkels. Deutsche Zeitschrift für Chg. B. 64, IV.
6. F. Krause. Ueber die Behandlung der schaligen myelogenen Sarkome durch Ausräumung anstatt durch Amputation. Arch. f. klin. Chg. 1889. B. 39.
7. D. Nasse. Die Sarkome der langen Röhrenknochen. Arch. f. klin. Chg. 1889. B. 39.
8. W. Ost. Ueber osteogene Sarkome im Kindesalter. Jahrbuch der Kinderheilkunde. 1878. B. XII.
9. Riedel. Die Erhaltung der V. fem bis zum letzten Akt der Exarticulatio fem. nach Rose. Ch. Centralblatt. 1902. No. 29.
10. C. Rose. Der Wert meiner Exstirpationsmethode bei der Auslösung des Oberschenkels. Deutsche Zeitschrift f. Chg. B. 62, XXV.
11. F. Trendelenburg. Ueber Exarticulation des Oberschenkels. Arch. f. kl. Chg. B. 26.
12. A. Eulenburg. Real-Encyklopädie. B. 21.